

# AVOIMEN HAAVAN VPKM -VÄRILUOKITUS HELPPERI

## Epiteelikudos

### VAALEANPUNAINEN

Ihon uloin kerros (epidermis).

**Hoitoperiaate:**

Suojaa ohutta ihon uudiskudosta, joka on herkkä vaurioitumaan.



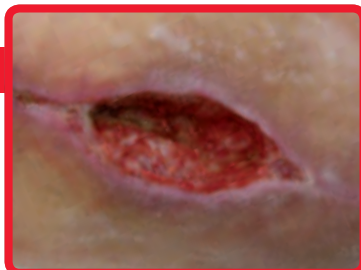## Granulaatiokudos

### PUNAINEN

Terve, pienijyväinen uudiskudos, joka on edellytys haavan paranemiselle.

**Hoitoperiaate:**

Huolehdi kostetasapainosta. Granulaatiokudos tarvitsee kostean paranemisympäristön, mutta liiallinen kosteus on haitallista.



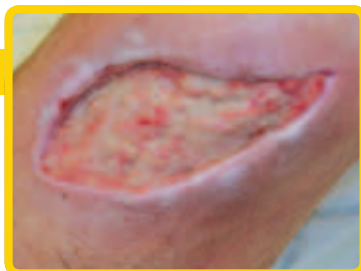## Fibriinikate

### KELTAINEN

Kuollut kudos, joka voi olla pehmeää tai sitkeää. Katteen väri riippuu haavan kosteudesta.

**Hoitoperiaate:**

Pehmitä ja/tai poista fibriinikate.



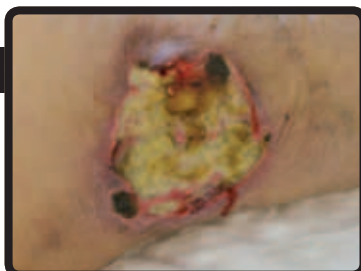
## Nekroottinen kudos

### MUSTA, RUSKEA

Kuollut kudos, joka voi olla pehmeää tai kovaa. Nekroosin väri riippuu haavan kosteudesta.

**Hoitoperiaate:**

Pehmitä ja/tai poista nekroottinen kudos.



Haavanhoidon tiheys ja puhdistusmenetelmä sekä haavanhoitotuote valitaan haavassa olevan kudostyyppin, syvyyden ja haavaeritteen määrän mukaan. Suojaa haavaympäristö ja haavan reunat kosteudelta.



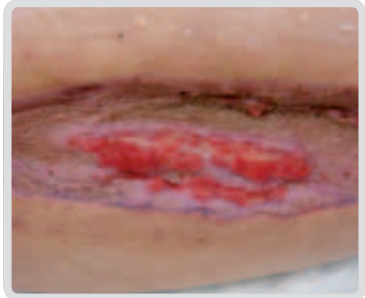
# AVOIMEN HAAVAN VPKM -VÄRILUOKITUS HELPPERI

## Hypergranulaatiokudos

Granulaatiokudoksen liikakasvua, mikä estää haavan epitelisoitumisen. Kudoksen väri on tumman- tai vaaleanpunaista ja se voi kasvaa ihon tason yläpuolelle.

**Hoitoperiaate:**

**Poista mekaanisesti (kauha tai kyretti), laapista ja suojaa ilmapuolelta sidoksella.**



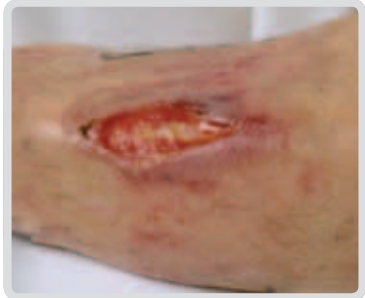## Luu ja jänne

Haavan pohjalla oleva luu tuntuu kovalta instrumenttiin. Terve jänne on kellertävää, symmäistä kudosta.

**Hoitoperiaate:**

**Pidä kosteana, koska luu ja/tai jänne ei saa kuivua.**

**Konsultoi lääkäriä.**



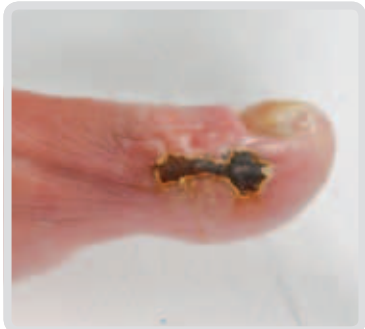## Iskeeminen haava

Esiintyy yleensä jalkaterässä. Raajassa on huono valtimoverenkierto.

**Hoitoperiaate:**

**Pidä kuivana. Ei mekaanista puhdistusta, jos nekroosi on kuiva ja sen alla ei tunnu hyllymistä (fluktaatiota).**

**Konsultoi lääkäriä.**



## Diabeetikon jalkahaava

[www.kaypahoito.fi](http://www.kaypahoito.fi) / Diabeetikon jalkaongelmat

## Infektoitunut haava

Paraneminen hidastuu tai pysähtyy. Haavaympäristössä esiintyy turvotusta, punoitusta ja kuumotusta.

Haavaeritteen koostumus muuttuu, lisääntyy ja haisee.

Kipu saattaa lisääntyä.

**Hoitoperiaate:**

**Poista infektoitunut ja kuollut kudos. Konsultoi lääkäriä.**

